

Anatomie du membre pelvien

Coupes de synthèse

Pr. Slah-Eddine GHANNOUCHI

Pr. Ag. Lassaad BEN REGAYA

Dr Nader NAOUAR

Dr Khaled MAAREF

Dr Mohamed Salah JARRAR

Gestion informatique & forum: Dr Sihem KHELIFI

Année universitaire 2012-2013.

Attention !

Ce produit pédagogique numérisé est la propriété exclusive de l'UVT. Il est strictement interdit de la reproduire à des fins commerciales. Seul le téléchargement ou impression pour un usage personnel (1 copie par utilisateur) est permis.

Les objectifs de ce chapitre sont :

1. Apprendre la topographie des différents organes sur les coupes du membre thoracique.

1. Coupe au niveau de la cuisse

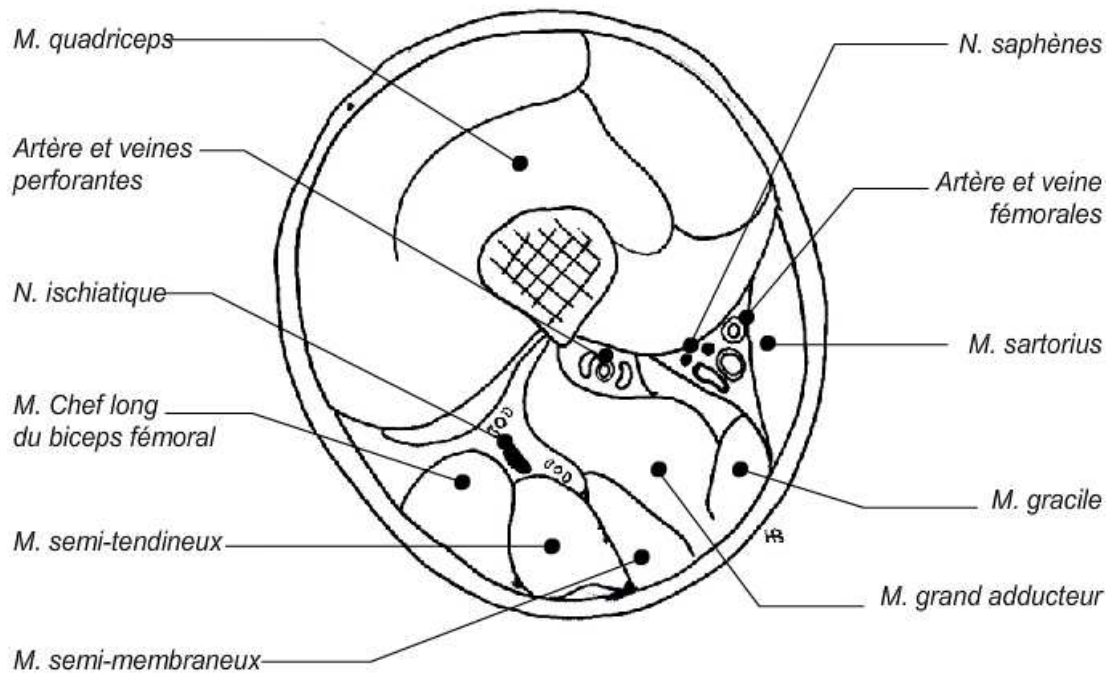


Figure 1 : Coupe transversale passant par le 1/3 moyen de la cuisse

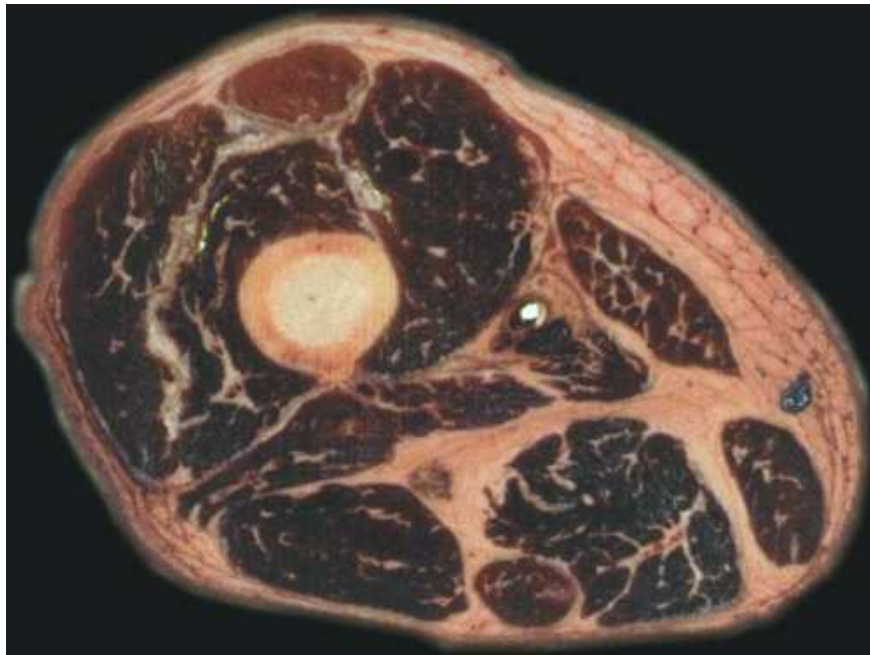

Figure 2 : Coupe anatomique transversale passant par le 1/3 moyen de la cuisse

2. Coupe au niveau du genou

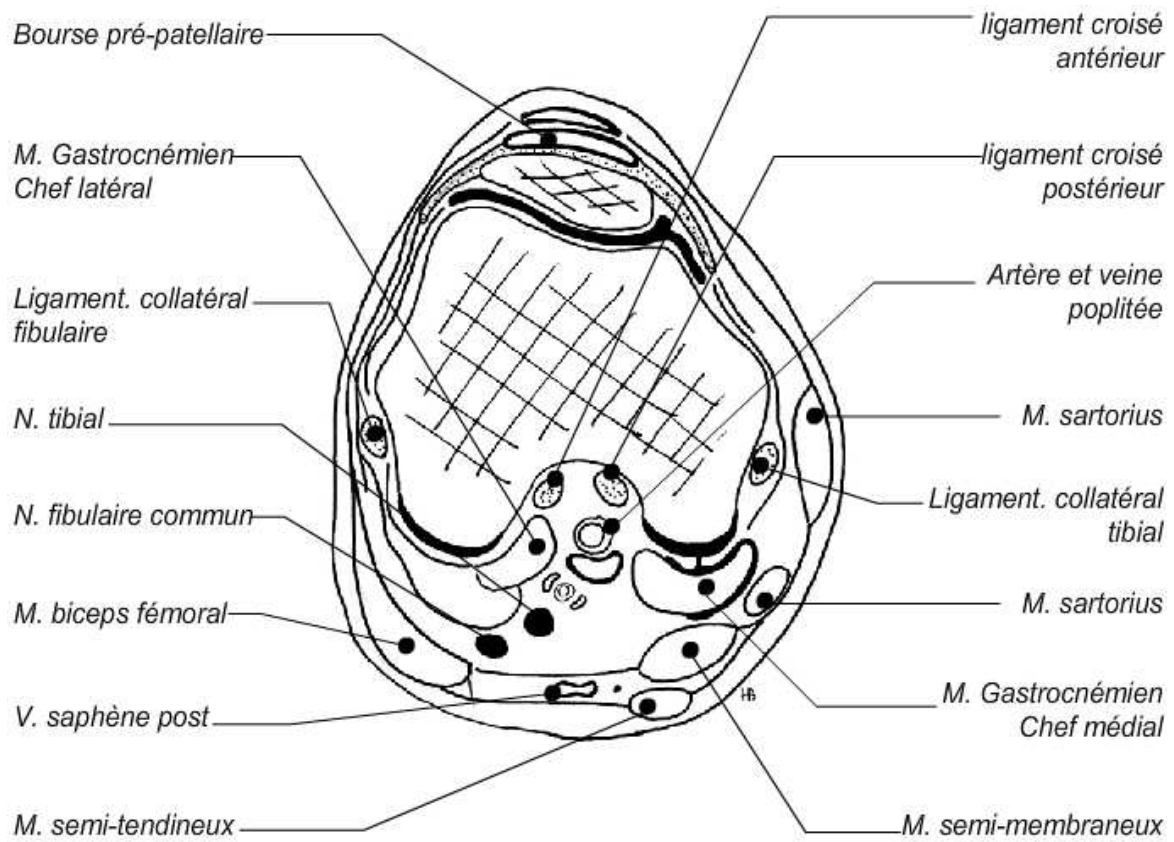


Figure 3 : Coupe schématique transversale au niveau du genou

3. Coupe au niveau de la jambe

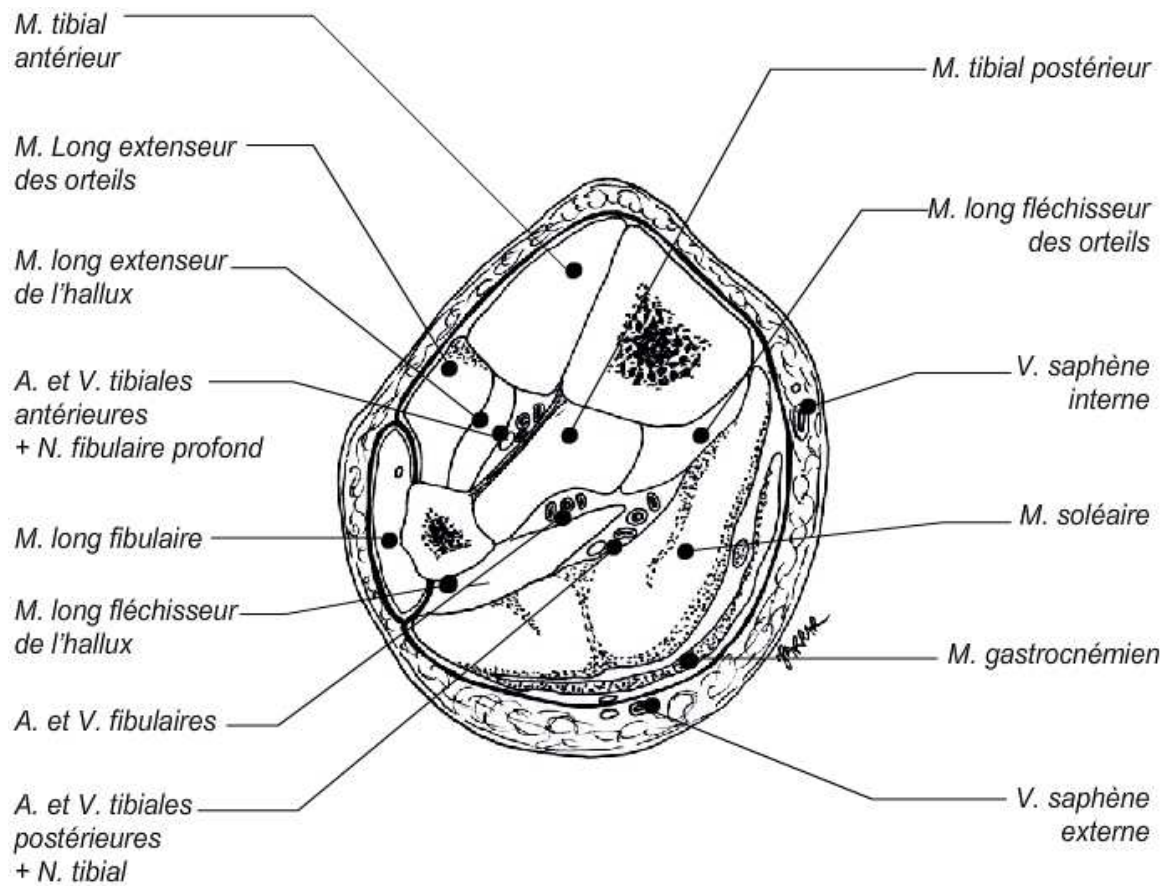


Figure 4 : Coupe transversale du 1/3 distal de la jambe

4. Coupe au niveau du pied

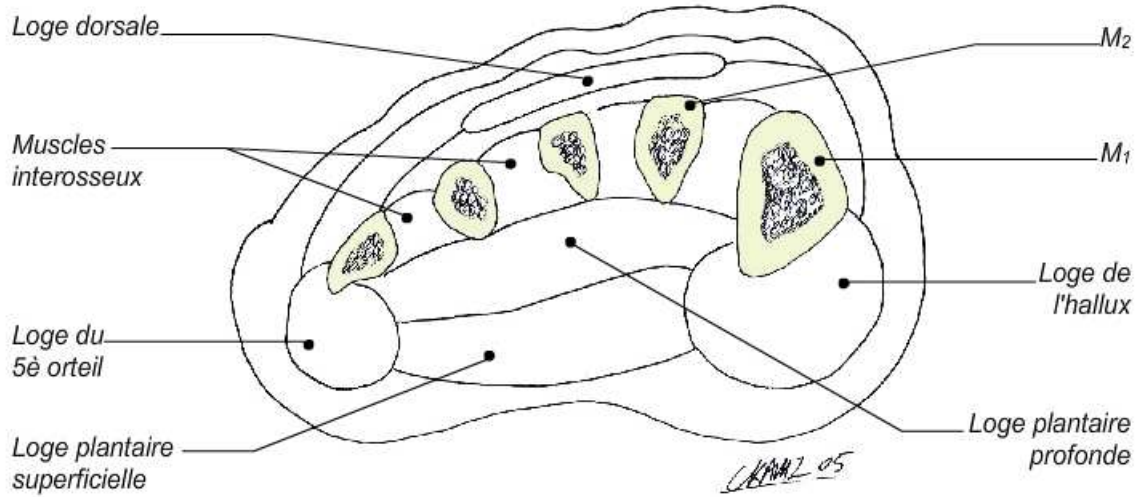


Figure 5 : Coupe frontale au niveau du 1/3 moyen du tarse