

# Pancréas (ICD-O C25)

## Règles de classification

Cette classification s'applique uniquement aux carcinomes du pancréas exocrine. Une confirmation histologique ou cytologique est indispensable.

## Sites anatomiques (Fig. 201)

1. Tête du pancréas<sup>1</sup> (C25.0)
2. Corps du pancréas<sup>2</sup> (C25.1)
3. Queue du pancréas<sup>3</sup> (C25.2)

### Notes :

1. Les tumeurs de la tête du pancréas sont celles développées entre le bord droit de la tête et le bord gauche de la veine mésentérique supérieure. Le processus unciné est considéré comme faisant partie de la tête.
2. Les tumeurs du corps sont celles développées entre le bord gauche de la veine mésentérique supérieure et le bord gauche de l'aorte.
3. Les tumeurs de la queue sont celles développées entre le bord gauche de l'aorte et le hile de la rate.

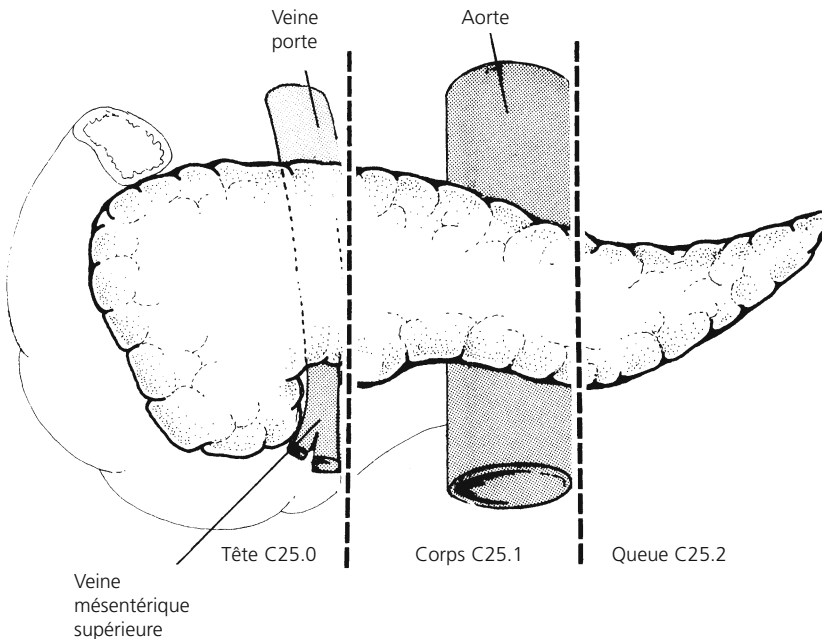


Fig. 201

## Ganglions lymphatiques régionaux (Fig. 202)

Les ganglions lymphatiques régionaux sont les ganglions péripancréatiques qui peuvent être sous-divisés de la façon suivante :

- Groupe supérieur** Au-dessus de la tête (1) et du corps (2)
- Groupe inférieur** Au-dessous de la tête (3) et du corps (4)
- Groupe antérieur** Pancréatico-duodénal antérieur (5), pylorique (pour les tumeurs de la tête seulement) (6 ne figurant pas sur la Fig. 202) et mésentérique proximal (7)
- Groupe postérieur** Pancréatico-duodénal postérieur (8), mésentérique proximal (7) et le long du conduit cholédoque (9)
- Groupe splénique** Hile de la rate (10) et queue du pancréas (11) (pour les tumeurs du corps et de la queue seulement)
- Groupe coélique** Pour tumeurs de la tête seulement (12)

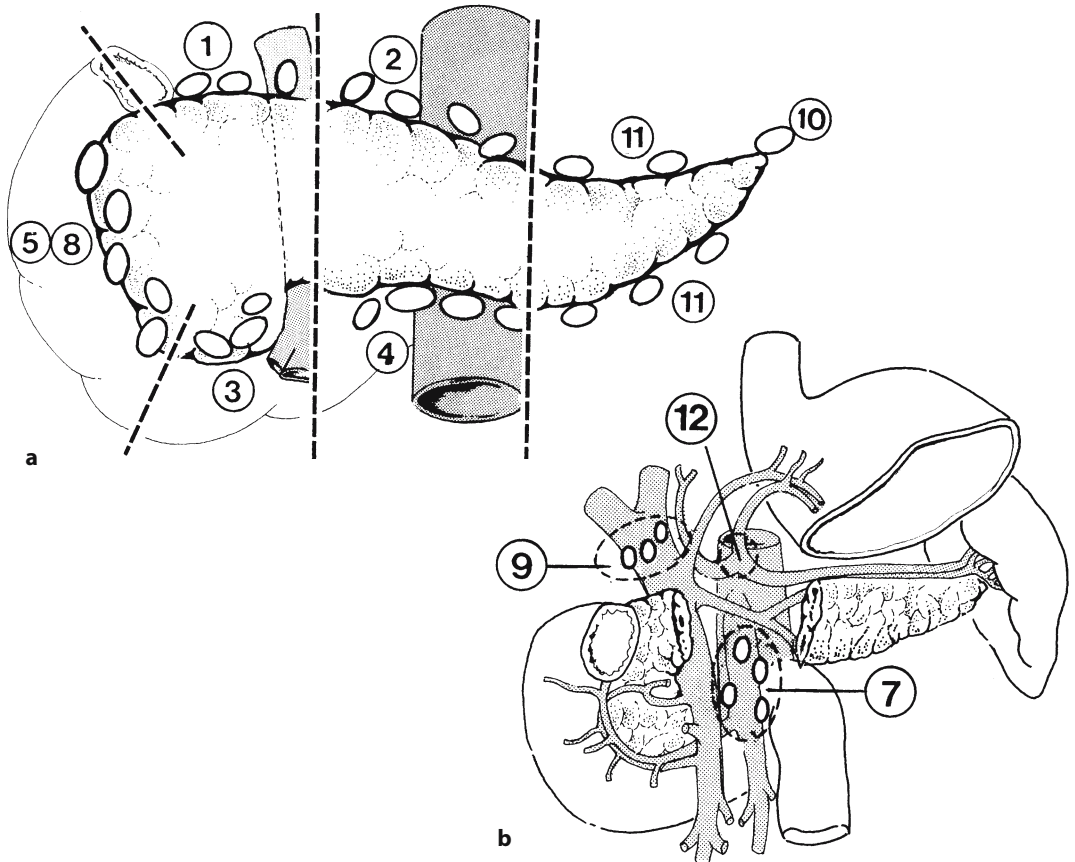


Fig. 202 a, b

## Classification clinique TNM

### T – Tumeur primitive

**TX** La tumeur primitive ne peut être évaluée

**T0** Pas de tumeur primitive décelable

**Tis** Cancer in situ

**T1** Tumeur limitée au pancréas,  $\leq 2$  cm dans sa plus grande dimension (Fig. 203)

**T2** Tumeur limitée au pancréas,  $> 2$  cm dans sa plus grande dimension (Fig. 203)

**T3** Tumeur s'étendant au-delà du pancréas, mais sans envahir le tronc cœliaque ni l'artère mésentérique supérieure (Fig. 204)

**T4** Tumeur envahissant le tronc cœliaque ou l'artère mésentérique supérieure (Fig. 205)

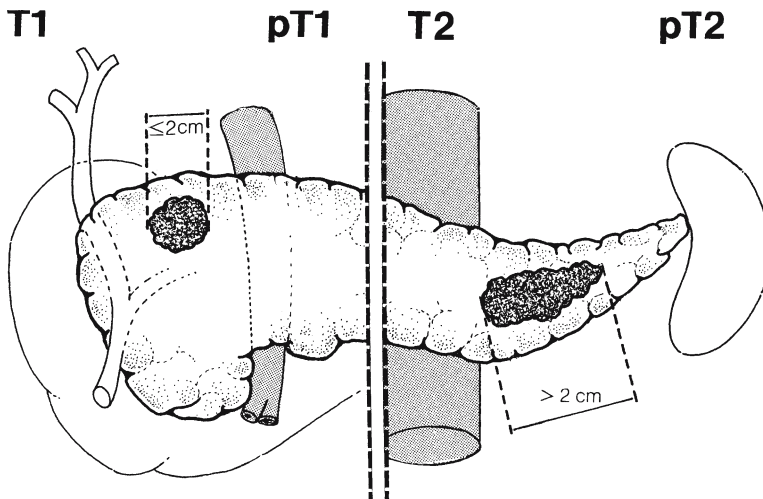


Fig. 203

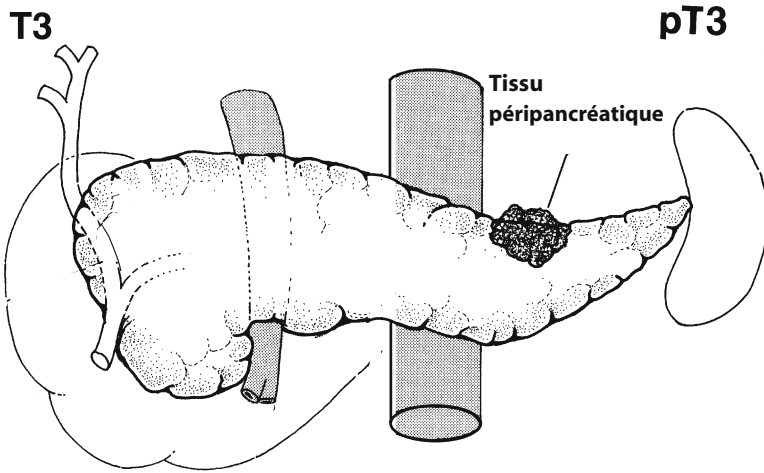


Fig. 204

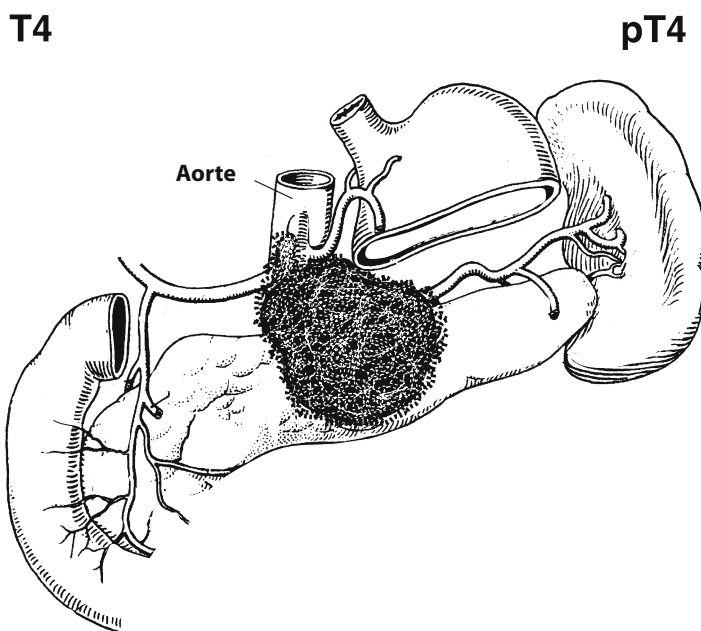


Fig. 205

**N – Adénopathies régionales**

**NX** Les adénopathies régionales ne peuvent être évaluées

**N0** Pas d'adénopathie régionale métastatique

**N1** Adénopathies régionales métastatiques (Figs. 206, 207)

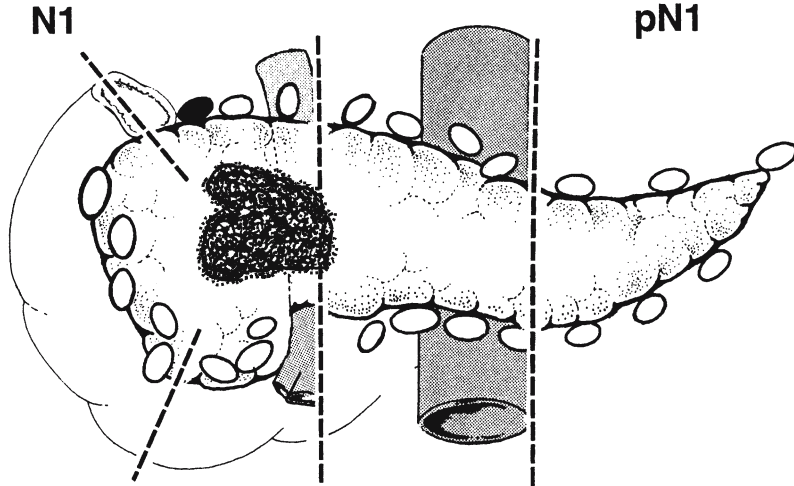


Fig. 206

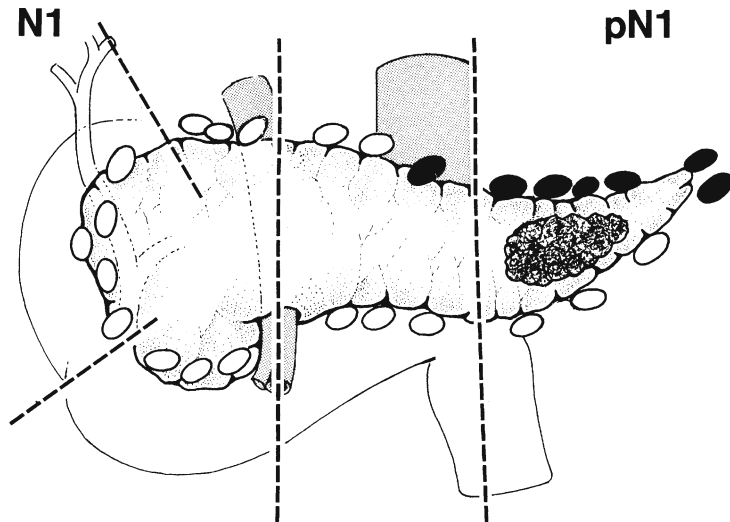


Fig. 207

**Classification histopathologique pTN**

Les catégories pT et pN correspondent aux catégories T et N.

**pN0** L'examen histologique du curage ganglionnaire régional doit porter sur dix ou plus ganglions. Si les ganglions lymphatiques examinés sont négatifs, mais que le nombre habituellement réservé n'est pas atteint, classer en pN0.